SWI による脳循環の評価：超急性期脳梗塞を中心として

荏原病院放射線科・総合脳卒中センター　井田正博

Susceptibility-weighted imaging (SWI)は Haacke らによって提唱された新しい MR 撮像法で磁化率変化を強調した画像である[1,2]。直訳すると「磁化率強調」法であるが，本邦では日本語表記ではなく「SWI」で浸透してきている。SWI は単に磁化率効果による T2* 信号減衰を画像化したものではなく、強度画像に位相画像（磁化率変化による位相差）を乗じて画像コントラストを強調する。3D GRE 法で撮像するので、２D T2*強調画像よりも磁化率に鋭敏で高い空間分解能が得られる。通常は最小値投影法(mIP)処理した画像を診断に用い、頭蓋内．脳組織においてはデオキシヘモグロビン化された静脈血を高精細に描出し、微量の出血も鋭敏に検出する。

脳虚血超急性期において、S WI は磁化率変化の鋭敏差を反映して、塞栓子や血栓が明瞭な低信号として描出される。S WI ではGRE T2*WIよりも検出率が高く、空間分解能が高い。さらにSWIでが皮質枝閉塞急性期の灌流異常領域に一致して，還流静脈である皮質静脈や髄質静脈の低信号が観察される[3]．これは還流静脈血の相対的なオキシヘモグロビン濃度の低下、デオキシヘモグロビン濃度の上昇によるものと考えられる。この所見は灌流領域であれば、拡散低下の有無にかかわらず観察できるが、T2 強調画像で血管性浮腫が出現する時期には認められなくなる。したがって、まだ非可逆的な梗塞状態に陥っていない misery perfusion(oligemiaや ischemia)，すなわち局所脳血流量rCBF は低下しているも、局所脳血液量rCBV がある程度保たれ，酸素摂取率OEFが上昇、酸素消費量$CMRO_2$が正常ないしは減少している状態を捉えているものと考えられる。還流静脈のデオキシヘモグロビン濃度上昇を認める急性期症例では造影灌流画像の適応となる．穿通動脈領域の小梗塞でも広範囲にこの所見を認めれば，単なる穿通枝動脈レベルの閉塞ではなく、主幹部レベル狭窄による血行力学的虚血の可能性がある．

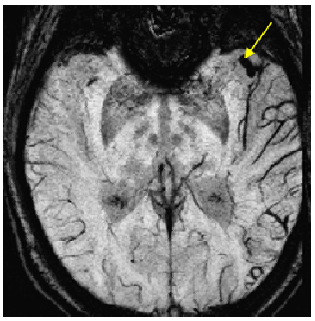

表　超急性期脳虚血：緊急 MR プロトコール

1.	拡散画像	非可逆的組織障害検出
2.	FLAIR	皮質枝閉塞 intraarterial signal
3.	SWI	塞栓子の原因と Misery perfusion
4.	T2WI	陳旧性脳梗塞、急性期出血
5.	MRA	主幹部閉塞、ウィリス動脈輪形態
6.	ASL	脳血流量

主幹部から皮質枝閉塞が認められ diffusion perfusion mismatch が示唆されるとき

7.	造影潅流画像	循環予備能の評価

1. Haacke EM, Xu Y, Cheng YC, Reichenbach JR. Magn Reson Med. 2004 ;52:612-8.
2. Tong KA, Ashwal S, Obenaus A, Nickerson JP, Kido D, Haacke EM. AJNR Am J Neuroradiol. 2008 ;29:9-17. Epub 2007 Oct 9. Review.